ПРИМЕНЕНИЕ ТОТАЛЬНОЙ ЛАМИНЭКТОМИИ И ВНУТРЕННЕЙ ФИКСАЦИИ ТРАНСПЕДИКУЛЯРНЫМИ ВИНТАМИ С МИКРОСКОПИЧЕСКОЙ ПОДДЕРЖКОЙ ПРИ ОПУХОЛЯХ ПОЯСНИЧНОГО ОТДЕЛА ПОЗВОНОЧНИКА.

Алиев М.А., Раджабов Х.Х., Нурматов М. А., Холмуродова Х.Х., Холмуродов О.Х.
Кафедра нейрохирургии Самаркандского государственного медицинского университета

https://doi.org/10.5281/zenodo.17829804

Аннотация: В статье представлен клинический случай хирургического лечения опухоли поясничного отдела позвоночника методом тотальной ламинэктомии с внутренней фиксацией транспедикулярными винтами и микроскопической поддержкой. У 51-летнего пациента с объемным образованием тела L3 позвонка, компримирующим конский хвост и корешки спинного мозга, отмечались выраженный болевой синдром, парестезии правой нижней конечности и нарушения функций тазовых органов; показатели составили VAS – 6 баллов, ODI – 64%. По данным МСКТ, МРТ и трактографии верифицирована локализованная опухоль с риском нестабильности позвоночного столба. Выполнены тотальная ламинэктомия, транспедикулярная фиксация на уровне L2–L4 и цементирование тела L3. В послеоперационном периоде осложнений (ликворея, гнойно-воспалительные процессы) не отмечено; через 1 месяц VAS снизился до 3 баллов, ODI – до 27%, через 12 месяцев – до 0 и 5% соответственно. Контрольные КТ/МРТ подтвердили восстановление задней опорной колонны, заживление связочного аппарата и отсутствие рестеноза. Авторы приходят к выводу, что сочетание тотальной ламинэктомии с транспедикулярной фиксацией способствует восстановлению стабильности позвоночника и улучшению отдалённых функциональных результатов у пациентов с опухолевыми поражениями поясничного отдела.

Ключевые слова: опухоли позвоночника; поясничный отдел; шваннома; тотальная ламинэктомия; транспедикулярная фиксация; микронейрохирургия; VAS; индекс инвалидизации Oswestry (ODI).

APPLICATION OF TOTAL LAMINECTOMY AND INTERNAL FIXATION WITH TRANSPEDICULAR SCREWS UNDER MICROSCOPIC GUIDANCE IN TUMORS OF THE LUMBAR SPINE.

Abstract: This article presents a clinical case of surgical treatment of a lumbar spinal tumor using total laminectomy combined with internal fixation by transpedicular screws and microscopic assistance. A 51-year-old patient with a mass lesion of the L3 vertebral body compressing the cauda equina and spinal nerve roots demonstrated severe pain, sensory disturbances in the right lower limb and pelvic organ dysfunction; the initial scores were VAS 6 and Oswestry Disability Index (ODI) 64%. Multislice CT, MRI and tractography confirmed a localized tumor associated with a high risk of spinal instability. The patient underwent total laminectomy, transpedicular fixation at L2–L4 and cement augmentation of the L3 vertebral body. No postoperative complications such as CSF leakage or wound infection were observed. One month after surgery, the VAS score decreased to 3 and ODI to 27%; at 12-month follow-up they further improved to 0 and 5%, respectively. Follow-up CT/MRI demonstrated restoration of the posterior spinal column, ligament healing and absence of restenosis. The authors conclude that total laminectomy combined with transpedicular fixation is an effective option to restore spinal stability and improve long-term functional outcomes in patients with lumbar spinal tumors.

Keywords: spinal tumors; lumbar spine; schwannoma; total laminectomy; transpedicular fixation; microsurgery; VAS; Oswestry Disability Index (ODI).

BEL UMURTQA POG‘ONASI O‘SMALARIDA MIKROSKOPIK NAZORAT OSTIDA TOTAL LAMINEKTOMIYA VA TRANSPEDIKULYAR VINTLAR YORDAMIDA ICHKI FIKSATSIYANI QO‘LLASH.

Annotatsiya: Maqolada bel umurtqa pog‘onasi o‘smalarida total laminektomiya va transpedikulyar vintlar yordamida ichki fiksatsiya hamda mikroskopik qo‘llab-quvvatlash asosida bajarilgan jarrohlik aralashuvining klinik va funksional natijalari bitta klinik kuzatuv misolida tahlil qilinadi. 51 yoshli bemorda L3 umurtqa tanasi darajasida joylashgan, ot dumchasi va nerv ildizlarini siquvchi o‘smaga oid klinik belgilar (oyoqdagi og‘riq va uvishish, tos a’zolari funksiyasining buzilishi) hamda VAS – 6 ball, ODI – 64% kabi og‘ir funksional cheklanish qayd etilgan. MCKT, MRT va traktografiya yordamida o‘smaga tashxis qo‘yilib, bel umurtqa pog‘onasi segmentining lokal, ammo sezilarli darajada beqarorlik xavfi bilan kechuvchi shikastlanishi aniqlangan. Total laminektomiya, L2–L4 darajasida transpedikulyar fiksatsiya va L3 tanasini sementlash fonida mikroneyroxirurgik o‘smatomiya o‘tkazilgan. Operatsiyadan keyin likvor oqishi va yiringli asoratlar kuzatilmagan, 1 oyda VAS 3 ball, ODI 27% gacha pasaygan, 12 oyda esa VAS 0 ball, ODI 5% bo‘lgan. Takroriy KT/MRT tekshiruvlari umurtqa orqa kolonkasining barqarorligi, ligamentlar regeneratsiyasi va restenozi yo‘qligini ko‘rsatgan. Mualliflar total laminektomiya bilan birga transpedikulyar fiksatsiya umurtqa pog‘onasi beqarorligi va kifozini kamaytirib, bemorlarning uzoq muddatli funksional natijalarini yaxshilashga xizmat qilishini ta’kidlashadi.

Kalit so‘zlar: umurtqa pog‘onasi o‘smalari; bel umurtqa qismi; shvannoma; total laminektomiya; transpedikulyar fiksatsiya; mikroneyroxirurgiya; VAS; Oswestry nogironlik indeksi (ODI).

ВВЕДЕНИЕ

Первичные опухоли спинного мозга встречаются относительно редко и составляют примерно 2–4% всех новообразований центральной нервной системы (ЦНС). Несмотря на то что некоторые спинальные и внутричерепные опухоли носят одинаковые названия, современные исследования показывают, что их генетические и морфологические особенности заметно различаются [1].

Опухоли позвоночника в составляют около 5–10% всех опухолей ЦНС, при этом в 70–80% случаев они располагаются интрадурально и экстрамедуллярно. Наиболее часто в этой группе встречаются шванномы и менингиомы [2].

Опухоли поясничной паравертебральной области, локализующиеся в забрюшинном пространстве, в большинстве своём имеют нейрогенную природу. Среди них преобладают шванномы, которые составляют около 0,7–2,7% всех забрюшинных новообразований. Чаще всего они развиваются из дорзальных корешков спинномозговых нервов. Благодаря рыхлой структуре тканей и объёмности забрюшинного пространства такие опухоли могут достигать значительных размеров, не вызывая выраженных симптомов. Основным методом лечения подобных образований является хирургическое удаление. При использовании традиционного заднего срединного доступа хирургу нередко приходится рассекать или отслаивать паравертебральные мышцы для лучшей визуализации операционного поля. В некоторых случаях требуется частичная резекция дуги позвонка или фасеточного сустава,

что позволяет полностью удалить опухоль и при необходимости провести стабилизацию позвоночного столба [3].

Сегодня всё большее внимание уделяется вопросам сохранения стабильности позвоночника и минимизации послеоперационных осложнений. Это напрямую влияет на восстановление пациента и его качество жизни. В клинической практике широко применяются такие методы, как тотальная ламинэктомия с последующей фиксацией позвоночника транспедикулярными винтами после удаления опухоли. Согласно теории трёх колонн, предложенной Денисом, передняя и средняя колонны обеспечивают основную опорную функцию позвоночника, тогда как задняя защищает спинной мозг и нервные корешки. С механической точки зрения задняя колонна принимает на себя 24–30% осевой нагрузки и 21–54% ротационного давления. Следовательно, её сохранность играет важную роль в поддержании общей стабильности позвоночника. При проведении тотальной ламинэктомии часть задней колонны удаляется, а транспедикулярные винты используются для восстановления опоры и фиксации позвоночника [4].

Цель исследования: провести анализ клинических и функциональных результатов применения тотальной ламинэктомии в сочетании с внутренней фиксацией транспедикулярными винтами на примере конкретного клинического наблюдения, оценив эффективность метода в восстановлении стабильности позвоночного столба, снижении послеоперационных осложнений и улучшении качества жизни пациента.

МАТЕРИАЛЫ И МЕТОДЫ

Пациент С. был госпитализирован в нейрохирургическое отделение многопрофильной клиники Самаркандского государственного медицинского университета с жалобами на слабость и снижение чувствительности в правой ноге, а также на нарушения функций тазовых органов — затруднённое мочеиспускание и снижение полового влечения.

При физикальном осмотре отмечалась болезненность в области остистых отростков поясничных позвонков. Чувствительность кожи по внутренней поверхности правой голени и стопы была понижена.

По шкале визуально-аналоговой оценки боли (ВАШ) пациент оценил боль на 6 баллов, а индекс инвалидизации Oswestry (ODI) составил 64%, что свидетельствует о выраженной степени функциональных нарушений. Напомним, что шкала ODI включает 10 категорий, оценивающих такие параметры, как интенсивность боли, способность к самообслуживанию, подъём тяжестей, ходьбу, сидение, стояние, сон, половую жизнь, социальную активность и возможность путешествий. Каждая категория оценивается по 5-балльной системе, после чего вычисляется процент общего ограничения: при заполнении всех разделов итог рассчитывается по формуле (сумма баллов / 50) × 100%. Значения до 20% отражают лёгкие нарушения, 21–40% — умеренные, а показатели выше 40% указывают на тяжёлую степень ограничения повседневной активности.

Перед операцией пациенту была выполнена компьютерная томография поясничного отдела позвоночника для оценки формы тел позвонков и степени опухолевого поражения. Также проведено магнитно-резонансное исследование, позволившее определить размеры, локализацию и сигнальные характеристики новообразования, что дало возможность предположить его природу и уточнить предоперационный план лечения.

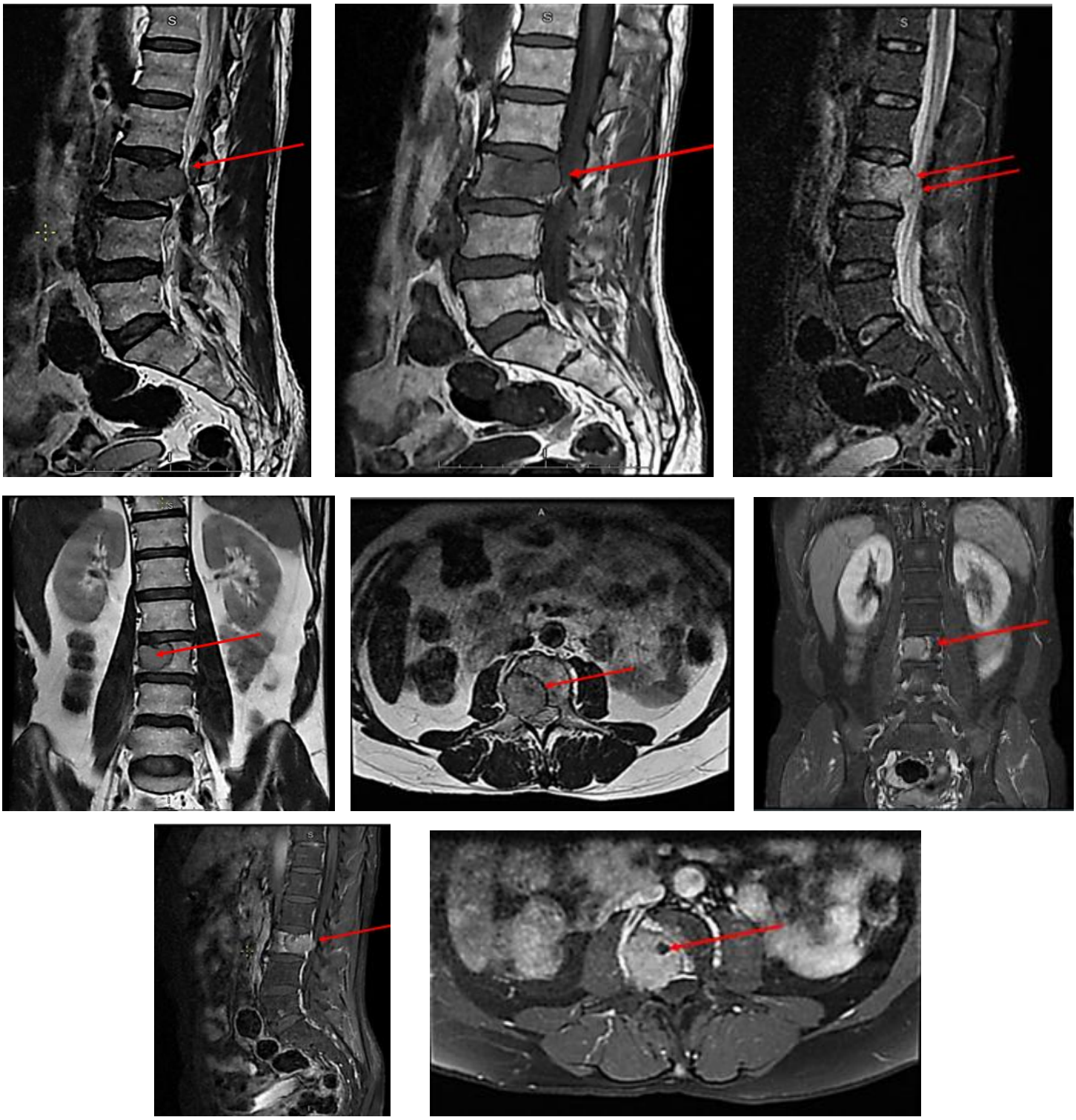

Рис 1. МРТ пояснично-крестцового отдела позвоночника. Объемное образование тела VL3 со сдавлением конского хвоста и корешков спинного мозга спереди. На 3D трактографической карте деформация, выраженное оттеснение и деформация трактов спинного мозга на уровне VL3.

Критерии отбора пациента для проведения данной операции включали следующие положения: По данным нейровизуализационных методов — мультиспиральной компьютерной томографии (МСКТ) и магнитно-резонансной томографии (МРТ) — было выявлено объемное образование в области тела позвонка L3, вызывающее компрессию

спинного мозга и корешков спинномозговых нервов. Клиническое обследование подтвердило наличие выраженного неврологического дефицита, проявлявшегося ишиорадикулоалгией. Опухолевый процесс имел локализованный характер и ограничивался поясничным отделом позвоночника. Возраст пациента составлял 51 год, при этом у него не выявлено сопутствующих хронических заболеваний или тяжелых соматических нарушений, способных повлиять на исход оперативного вмешательства.

Ход операции. Тотальная ламинэктомия и внутренняя фиксация транспедикулярными винтами. После введения общей анестезии больной находится в положении на животе (supine position). Кожу и подкожную клетчатку разрезали послойно, обнажая надостную связку, межостистую связку и мышечную ткань с обеих сторон остистых отростков. ЭОП (С-дуга) помогает правильно разместить поясничный транспедикулярный винт. Верхнюю остистую связку, межостистую связку и остистый отросток удаляли кусачками, чтобы обнажить твердую мозговую оболочку. Вставили дренажную трубку. Кожу и подкожную клетчатку ушили послойно. Мы провели визуализирующие тесты у пациентов через 2 недели и 1 месяц.

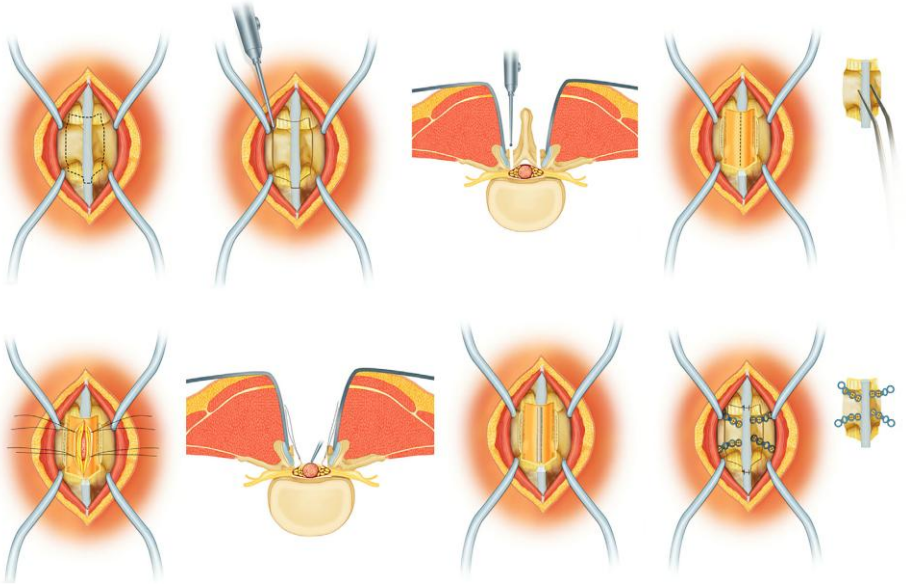

Рис 1. Схематическое изображение этапов тотальной ламинэктомии и транспедикулярной фиксации поясничного отдела позвоночника.

Через 3 дня после операции удалили дренажную трубку. Через 7 дней пациенту разрешили вставать с постели под защиту внешнего корсета. Внешний корсет снят через 2 месяца после операции.

ОЦЕНКА РЕЗУЛЬТАТОВ

Гистологическое исследование операционного материала подтвердило диагноз шванномы. После операции боли в правой нижней конечности исчезли, заметно уменьшилось онемение правой нижней конечности. И не было осложнений, таких как ликворея и нагноительные процессы. Через 1 месяц после операции оценка по ВАШ составила 3 балла, а ODI — 27%. Через 6 месяцев после операции на повторном МРТ поясничного отдела позвоночника определно восстановление и заживление связок, отсутствие интраспинальных рубцовых спаек и рестеноза. Через 12 месяцев после операции оценка по ВАШ была 0, а ODI — 5%. Тем временем функция нижних конечностей нормализовалась, и КТ показала, что реплантированная пластинка полностью зажила.

Послеоперационная КТ показала признаки СПО ламинэктомии L2 и L3 позвонков с наложением транспедикулярного фиксатора в проекции L2 и L4 позвонков. Цементирование тела L3 позвонка. Дорзальные протрузии межпозвонковых дисков на уровнях L4-L5-S1 сегментов, с компрессией дурального мешка и нервных корешков. Остеохондроз пояснично-крестцового отдела позвоночника.

ВЫВОДЫ

Транспедикулярная фиксация может быть подходящим выбором для пациентов с нестабильностью позвоночника после удаления новообразований позвоночника. Метод тотальной ламинэктомии и внутренней фиксации винтовой стержневой системой в определенной степени компенсирует недостатки нестабильности позвоночника или кифоза после классической тотальной ламинэктомии. Сохраняя некоторые или все элементы задней колонны, эти методы восстанавливают стабильность и целостность структуры задней колонны позвоночника и значительно уменьшают осложнения классической тотальной ламинэктомии.

Список использованной литературы.

1. Последние достижения в области интрадуральных опухолей позвоночника. Нейроонкология 729 20(6), 729–742, 2018 | дои: 10.1093/neuonc/nox230 | Дата предварительного доступа 5 декабря 2017 г. Мухаммад М. Абд-Эль-Барр, Кевин Т. Хуанг, Зиев Б. Мозес, Дж. Брайан Йоргулеску и Джон Х. Чи. Отделение нейрохирургии (MMA-EB., KTH, ZBM, JHC) и отделение патологии (JBI), Brigham and Women's Hospital,Гарвардская медицинская школа, Бостон, Массачусетс. Соответствующий автор: Джон Х. Чи, доктор медицины, магистр здравоохранения, отделение нейрохирургии, Бригам и женская больница, 75 Фрэнсис-стрит, Бостон, Массачусетс 02115 (jchi@bwh.harvard.edu).
2. Редкое проявление шванномы позвоночника, вызывающей мозговой конус синдром: серия случаев хирургического исхода.
1. Эд Симор Хан Бин МорДжапар Хан[1], Чарльз Анг Пох Теан[1], Замзури Бин Закария[1], Мохамед Сауфи Бин Аванг[2], Раджандра Кумар Карупиа[1], Мохд Шукрими Бин АвангЖурнал ортопедических историй болезни 2020 г., март-апрель: 10 (2): стр. 101-105[1]
2. Zhang L, Chen S, Wang K, Wu H. Microsurgical treatment of lumbar paravertebral tumors via lateral retroperitoneal approach: operative technique and a series of 6 patients. BMC Surg. 2022 Aug 27;22(1):324. doi: 10.1186/s12893-022-01774-x. PMID: 36030237; PMCID: PMC9419385.
3. Применение ламинопластики в сочетании с ARCH пластина в лечении поясничного интраспинального опухоли ЮнЧи Дуан Джун Ма Шэн Мяо Джин Хун Чжан ЦзеЛинь Денг Хан Ву Дочерняя первая народная больница Суцянь Нанкинского медицинского университета, Суцянь, Цзянсу, КНР Госпиталь Китайско-японского союза Цзилиньского университета, Чанчунь, Цзилинь, КНР. Чжи-Чао Ван, доктор медицины, Шу-Чжун Ли, доктор философии, Юань-Лян Сунь, доктор философии, Чу-Цян Инь, доктор медицины, Юэ-Лей Ван, доктор медицины, Цзе Ван, доктор медицины, Чен-Цзин Лю, доктор медицины, Чжэнь-Лу Цао, доктор медицины, Тинг Ван, доктор философии Отделение хирургии позвоночника, Больница-филиал Университета Циндао, Циндао, Китай.
4. Abduvoyitov, B. (2025). FARMAKOREZISTENT EPILEPSIYA BILAN OG'RIGAN BEMORLARNING JARROHLIK DAVOLASH NATIJALARI VA QONIQARSIZ

JARROHLIK NATIJALARINI BASHORAT QILUVCHI OMILLAR. *Modern Science and Research*, *4*(2), 91-92.

5. Abduvoyitov, B. (2025). POLIMIKROGIRIYALI FARMAKOREZISTENT EPILEPSIYANI DAVOLASH NATIJALARI. *Modern Science and Research*, *4*(2), 117-121.
6. Abduvoyitov, B. (2025). FARMAKOREZISTENT EPILEPSIYADA STEROIDLARNING AHAMIYATI. *Medical Research Journal*, *1*(1), 244-250.
7. Мамадалиев, А. М., Алиев, М. А., Абдувойитов, Б. Б. У., Хайритдинов, Б. Б., Фарухова, М. Ф., Гаппарова, О. И., ... & Бурхонов, А. Ш. (2022). Клинический случай риносинусогенного абсцесса головного мозга и обзор литературы. *Uzbek journal of case reports*, *2*(2), 7-11.
8. Bahodirovich A. B. et al. Approaches to intestinal decompression during different appendicular peritonitis in children //Достижения науки и образования. – 2018. – №. 18 (40). – С. 92-95.
9. Abduvoyitov, B. (2025). MRT ASOSIDA FARMAKO REZITENT EPILEPSIYANI TASHXISLASH VA NATIJALARNI PROGNOZ QILISH: ZAMONAVIY YONDASHUVLAR. *Medical Research Journal*, *1*(1), 215-219.
10. Abduvoyitov Bobur Bahodirovich, Djalolov Davlatshokh Abduvokhidovich, Khasanov Aziz Batirovich, Abbasov Khojimuhammad Khabibullayevich The effect of ozone on the course and development of complications of peritonitis in children // Вопросы науки и образования. 2018. №29 (41).