

ЭФФЕКТИВНОСТЬ КОМПЛЕКСНОЙ ТЕРАПИИ ОСТРОГО ПАРАПРОКТИТА

Шербек У.А., Рустамов И.М.

Самаркандский государственный медицинский университет. г. Самарканд.

<https://doi.org/10.5281/zenodo.7789652>

Аннотация. Цель. Изучить эффективность озонотерапии и антиоксиданта/антигипоксанта ремаксола в комплексном лечении острого парапроктита.

Материалы и методы. В основу работы положены клинические наблюдения больных острым гнойным парапроктитом (n=46), разделенных на две группы. В контрольной группе (n=26) пациенты парапроктитом получали базовую (антибиотики, противовоспалительные, детоксикационные, антигистаминные и другие препараты) терапию, в основной (n=20) – терапия дополнялась внутри вены введением 0,89% озонированного изотонического раствора хлорида натрия.

Результаты. Клинико-лабораторными исследованиями установлено, что комплексное лечение острого парапроктита, включающее озонотерапию и ремаксол, в раннем послеоперационном периоде существенно повышало свою эффективность, что определялось положительной динамикой ряда клинических и лабораторных параметров. Установлено, что важными механизмами реализации лечебного действия озонотерапии является ее способность уменьшать альтеративные явления, повышать репаративный потенциал тканевых структур за счет улучшения микроциркуляции в пораженных тканевых структурах раны.

Выводы. При комплексной терапии отмечается коррекция ряда гомеостатических показателей на организменном уровне. Доказано существенное уменьшение выраженности синдрома эндогенной интоксикации, быстрое восстановление функционального состояния эритроцитов.

Ключевые слова. Парапроктит, озонотерапия, ремаксол, эндогенная интоксикация, эритроциты.

EFFICIENCY OF COMPLEX THERAPY IN ACUTE PERIPROCTITIS

Annotation. Aim. To study the efficiency of ozonotherapy and antioxidant/antihypoxant remaxol in complex treatment of acute periproctitis.

Materials and methods. The work is based on clinical observation of patients with acute purulent periproctitis (n=46) divided into two groups. In the control group (n=26), patients with periproctitis received basic (antibiotics, detoxicants, antiinflammatory, antihistaminic and other drugs) therapy, in the main group – this therapy was added by intravenous introduction of 0,89% ozonized isotonic sodium chloride solution.

Results. It was stated by clinicolaboratory investigations that complex treatment of acute periproctitis including ozonotherapy and remaxol in the early postoperative period significantly heightened the efficiency of treatment that was proved by positive dynamics of some clinical and laboratory parameters. The ability of ozonotherapy to reduce an alternative phenomena, to raise reparative potential of tissue structures at the expense of improvement of microcirculation in the damaged tissue wound structures is an important mechanism for realizing medical effects.

Conclusion. Application of complex therapy resulted in correction of a number of homeostatic indices of the body. Essential decrease in manifestation of endogenous intoxication syndrome and rapid restoration of functional erythrocyte status was proved.

Key words. Periproctitis, ozonotherapy, remaxol, endogenous intoxication, erythrocytes.

ВВЕДЕНИЕ

В современной проктологической практике острый гнойный парапроктит остается одним из актуальных заболеваний. Это обусловлено рядом обстоятельств, в том числе высокой заболеваемостью (в общехирургических отделениях больные парапроктитом составляют от 0,5 до 4% от общего числа пациентов, а в отделениях неотложной проктологии – от 24 до 50%) и трудностями лечения [4, 9, 10, 11]. Одним из значимых остается вопрос управления репаративным процессом гнойной раны в раннем послеоперационном периоде [3, 12, 13]. К настоящему времени известно много способов хирургического лечения острого парапроктита, однако их применение, к сожалению, не привело к существенному снижению количества рецидивов даже в специализированных учреждениях [6, 7]. В сложившейся ситуации возможные пути решения проблемы по улучшению эффективности терапии острого парапроктита, в том числе уменьшение рецидивов, видится не только и не столько в совершенствовании хирургического пособия, сколько в улучшении консервативной терапии [2, 3, 16]. Одним из направлений такого рода лечения является оптимизация микроциркуляции и трофики тканей в области раны, что позволит улучшить не только течение репаративного процесса в области гнойной раны, но и создаст благоприятные условия для уменьшения вероятности рецидивирования заболевания. С этой целью при различных заболеваниях применяются озонотерапия и препараты с антиоксидантной и антигипоксантаминой активностью [1, 8, 5, 14, 15]. Однако до настоящего времени эффективность их комбинированного использования при остром гнойном парапроктите не установлена.

Цель исследования – оценить при остром гнойном парапроктите клинико-лабораторную эффективность озонотерапии и ремаксала, обладающего антиоксидантной и антигипоксантаминой активностью. Одна из задач работы – выявить отличительные особенности течения послеоперационного периода, заживления раны, состояния ряда гомеостатических показателей при использовании комплексного лечения больных острым парапроктитом в сравнении с традиционным методом лечения.

МАТЕРИАЛЫ И МЕТОДЫ ИССЛЕДОВАНИЯ

В основу работы положены клинические наблюдения за больными острым гнойным парапроктитом (n=46), разделенными на две группы. В контрольной группе (n=26) пациенты получали базовую (антибиотики, противовоспалительные, детоксикационные, антигистаминные и другие препараты) терапию, в основной (n=20) – терапия дополнялась внутривенным введением 0,89%ного озонированного изотонического раствора хлорида натрия из расчета 8,0 мл/кг (через день) и внутривенными введениями ремаксола по 400,0 мл (ежедневно). Для получения озонированного физиологического раствора использовался озонатор «Medozons VM». Насыщение озонем изотонического раствора хлорида натрия (400 мкг/л) было проведено путем его барботирования в озонкислородной смеси с концентрацией озона 2 мг/л, время барботирования – 10 минут. Проведение озонотерапии производилось согласно инструкции, прилагаемой к аппарату. Рандомизированный подбор больных в группы осуществлялся по возрасту, полу, характеру патологии, общепринятым лабораторным показателям. Научные изыскания велись при информированном согласии больного в соответствии с международными нравственными требованиями ВОЗ (правила GCP – Good Clinical Practice), предъявляемыми к медицинским исследованиям с участием человека (Женева, 1993).

В схеме обследования использовали методы, позволяющие судить о клинических показателях общего состояния больных, состоянии микроциркуляции, выраженности интоксикационного синдрома, перекисного окисления липидов, фосфолипазной активности и активности антиоксидантных ферментов. При поступлении или на следующий день больные были оперированы: производилось вскрытие, промывание растворами антисептиков и дренирование абсцесса. Выраженность эндогенной интоксикации оценивали по гидрофильным (молекулы средней массы при $\lambda=254$ и 280 нм) и гидрофобным (резерв связывающей способности альбумина, индекс токсичности плазмы по альбумину) продуктам. Общую и эффективную концентрацию альбумина в сыворотке крови определяли флюоресцентным методом на специализированном анализаторе АКЛ01 «Зонд»; резерв связывания альбумина – по формуле $РСА=ЭКА/ОКА$; индекс токсичности плазмы – по формуле $ИТ=ОКА/ЭКА - 1$. Проводили лазерную доплеровскую флоуметрию микроциркуляторного русла тканей с помощью анализатора ЛАКК02 (ООО НПП «ЛАЗМА», Россия). Показатели интенсивности перекисного окисления липидов: диеновые и триеновые конъюгаты определяли спектрофотометрическим методом при длине волны $232-233$ нм, уровень малонового диальдегида – спектрофотометрическим методом в реакции с тиобарбитуровой кислотой (Sigma). Активность фосфолипазы А2 исследовали в среде, содержащей 10 ммоль HCLбуфер (pH 8,0), 150 ммоль тритон X100, 10 ммоль CaCl₂ и $1,2$ ммоль субстрата, в качестве которого использовали фосфатидилхолины яичного желтка. Активность супероксиддисмутазы определяли по способности фермента тормозить аэробное восстановление нитросинего тетразолия до формазана.

Для контроля проводимых клинических исследований были взяты лабораторные анализы у группы здоровых людей ($n=15$). Все обследованные пациенты были осведомлены о целях и задачах проводимого исследования и дали информированное согласие на участие в нем.

Статистическая обработка результатов исследования проводилась методом вариационной статистики с использованием критерия Стьюдента (t) и коэффициента корреляции (r).

РЕЗУЛЬТАТЫ И ИХ ОБСУЖДЕНИЕ

Клинико-лабораторные исследования проведены у больных острым гнойным парапроктитом, поступивших в стационар на 3и сутки (и более) от начала заболевания с выраженными местными воспалительными явлениями, признаками выраженной эндогенной интоксикации, что клинически проявлялось ознобом, повышением температуры тела до 38 оС и выше, сухостью видимых слизистых оболочек, снижением диуреза. При стандартной рутинной лабораторной диагностике при поступлении больного в стационар выявлены лейкоцитоз, сдвиг лейкоцитарной формулы влево, резкое повышение СОЭ, высокий удельный вес мочи.

Проведенные биохимические исследования крови определили значительные нарушения расстройств гомеостаза. Уже при поступлении в стационар у больных острым парапроктитом регистрировался синдром эндогенной интоксикации. При оценке уровня токсических продуктов гидрофильной природы зафиксировано значительное повышение, по сравнению с нормой, уровня MCM254 и MCM280 в $1,6$ и $1,7$ раза ($p<0,05$) соответственно. Содержание в плазме крови токсических продуктов гидрофобной природы также повышалось. Оказалось, что при поступлении больных острым парапроктитом отмечено уменьшение (на $17,3\%$) эффективной концентрации альбумина и резерва его

связывания (на 14,9%) относительно данных показателей у здоровых лиц. Индекс токсичности плазмы по альбумину был увеличен более чем в 2,1 раза ($p < 0,05$).

Синдром эндогенной интоксикации у обследованных сопровождался интенсификацией процесса перекисного окисления липидов плазмы крови и эритроцитов. Так, содержание диеновых конъюгатов в плазме крови было выше нормы более чем в 1,3 раза, триеновых конъюгатов – в 1,5, малонового диальдегида – в 1,25 ($p < 0,05$). Антиоксидантный энзимный потенциал снижался, что проявлялось в падении активности супероксиддисмутазы более чем на 16% ($p < 0,05$). Нами установлен весьма интересный факт, что уже на самых ранних стадиях заболевания существенно повышается (в 1,9 раза) активность фосфолипазы А2.

Исследованиями выявлено, что в самые ранние сроки после операции расстройства гомеостаза нарастали, что, в частности, проявлялось еще большим повышением в плазме крови уровня токсических продуктов гидрофильной и гидрофобной природы. Эти патологические явления сопровождалась высокой интенсификацией свободно радикальных реакций процесса перекисного окисления липидов и активизацией фосфолипазных систем. Определено, что пик расстройств гомеостаза приходился на первые трое суток после операции.

Указанные расстройства были сопряжены с изменением функциональных характеристик эритроцитов, что подтверждалось снижением индекса деформабельности, повышением неспецифической проницаемости и жесткости мембран эритроцитов.

Безусловно, наряду с другими, это явилось одним из факторов нарушения микроциркуляции в очаге поражения, что проявлялось резким снижением показателя микроциркуляции, повышением индекса шунтирования, уменьшением влияния миогенного компонента и повышением влияния нейрогенного компонента сосудистого тонуса.

В основной группе терапию больных острым парапроктитом дополняли внутривенными введениями озонированного изотонического раствора хлорида натрия и раствора ремаксолола.

Включение озонотерапии (внутривенные введения озонированного физиологического раствора через день) и ремаксолола (ежедневные внутривенные введения) в комплексное лечение острого гнойного парапроктита улучшило клинические характеристики раннего послеоперационного периода. На фоне комплексной терапии продолжительность температурной реакции сокращалась на $2,4 \pm 0,31$ сут. Зарегистрировано достоверное уменьшение количества лейкоцитов, палочкоядерных и сегментоядерных нейтрофилов, СОЭ. Пребывание в стационаре в данной группе было на $4,2 \pm 0,72$ койкодней ($p < 0,05$) меньше, чем в группе сравнения. Нами установлено изменение и характера репаративного процесса в области раны. На фоне комплексной терапии выявлен сравнительно быстрый темп процесса заживления раны. Действие комплексной терапии сопровождалось ускорением протекания воспалительной реакции, что проявлялось быстрой миграцией клеточных элементов на раневую поверхность и дифференцировкой их в соединительнотканые. Этот важный факт объясняет противовоспалительный эффект такого рода терапии, ее способность угнетать альтеративный процесс и стимулировать репаративный.

Положительные общесоматическая картина и местные проявления заболевания при комбинированной терапии сопровождалась сравнительно быстрым восстановлением

исследованных гомеостатических показателей. Прежде всего это касалось синдрома эндогенной интоксикации. По сравнению с контролем уровень токсических продуктов в плазме крови существенно уменьшался: содержание гидрофильных токсинов снижалось на протяжении периода наблюдения на 16–38%, гидрофобных продуктов – на 14–42% ($p < 0,05$).

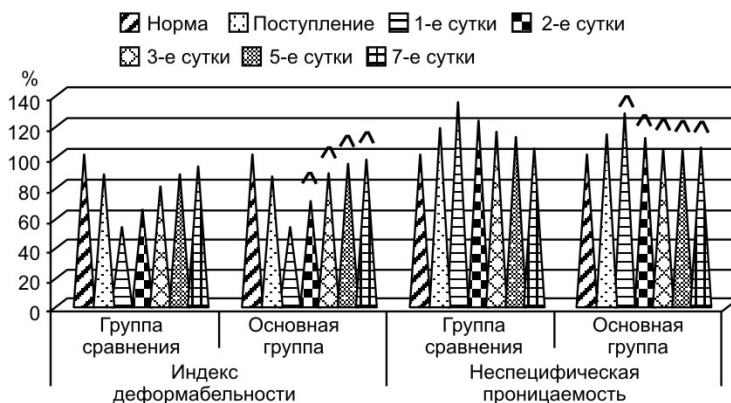


Рис. 1. Функциональное состояние эритроцитов у больных острым гнойным парапроктитом при включении в базисную терапию озонотерапии и ремасола;

Отметим, что на фоне комбинированной терапии происходила ускоренная коррекция функционального состояния эритроцитов. Так, индекс деформальности повышался на 11–17%, неспецифическая проницаемость биомембран снижалась на 12–18%, жесткость биомембран – на 7–16% ($p < 0,05$) (рис. 1). Указанные явления сопровождалось уменьшением интенсивности процессов перекисного окисления липидов, фосфолипазной активности плазмы крови (уровень молекулярных продуктов перекисного окисления липидов по сравнению с контролем уменьшался на 17–35%, активность фосфолипазы падала на 19–29%, $p < 0,05$) (рис. 2) и эритроцитов (уровень молекулярных продуктов липопероксидации снижался на 15–37%, активность фосфолипазы – 17–33%, $p < 0,05$).

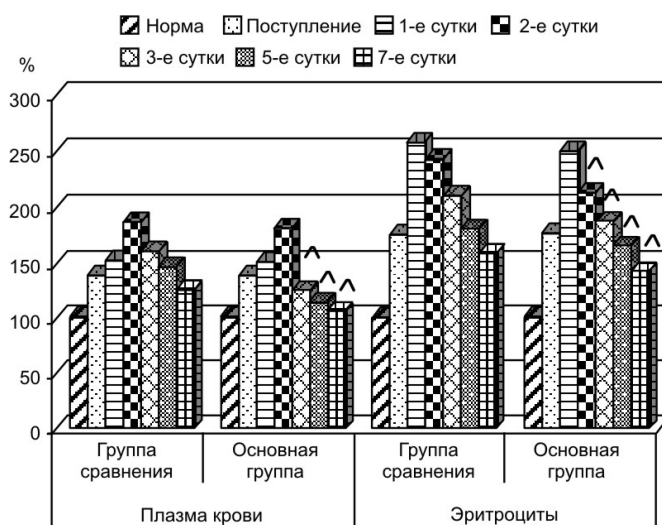


Рис. 2. Активность фосфолипазы A2 плазмы крови у пациентов с острым гнойным парапроктитом при включении в базисную терапию озонотерапии и ремасола;

Сравнительно быстрый темп восстановления функционального состояния эритроцитов явился одним из компонентов, улучшающих микроциркуляцию тканей в области раны. При лазерной доплеровской флоуметрии микроциркуляторного русла тканей выявлено повышение (на 13–23%) показателя микроциркуляции, снижение (на 8–16%) индекса шунтирования, увеличение влияния миогенного компонента и уменьшение – нейрогенного компонента сосудистого тонуса.

Лабораторными исследованиями показано, что заметный положительный эффект комбинированной терапии по отношению к исследованным показателям гомеостаза при остром гнойном парапроктите отмечался уже через сутки после операции.

ВЫВОДЫ

1. Включение в раннем послеоперационном периоде в комплексное лечение озонотерапии и ремаксола дает положительный эффект в виде быстрого стихания воспалительной реакции в ране. Благодаря этому создаются реальные предпосылки для мобилизации репаративных способностей тканей, активной пролиферации соединительнотканых элементов, что обеспечивает ускоренные темпы формирования рубца.

2. Изменение характеристик воспалительного и репаративного процессов на фоне апробированной терапии во многом обусловлено быстрой коррекцией расстройств гомеостаза, в частности, уменьшением выраженности эндогенной интоксикации, интенсивности процесса перекисного окисления липидов, восстановлением функционального статуса эритроцитов.

СПИСОК ЛИТЕРАТУРЫ:

1. Шельгин Ю.А., Абдулганиева Д.И., Алексеенко С.А., Ачкасов Е.Е., Ачкасов С.И., Багненко С.Ф. и др. Колопроктология: клинические рекомендации. М.: ГЭОТАР-Медиа; 2015. 528 с. Режим доступа: <https://gastroscan.ru/literature/authors/9495>.
2. Pinnel R., Croizer M., Giles S.M. The occasional anorectal abscess. Can J Rural Med. 2021;26(1):31–34. Available at: <https://cjrm.ca/article.asp?issn=1203-7796;year=2021;volume=26;issue=1;spage=31;epage=34;aulast=Pinnel>.
3. Шеркулов К.У., Рустамов И.М., Усмонкулов М.К. РЕЗУЛЬТАТЫ ЛЕЧЕНИЯ БОЛЬНЫХ ОСТРЫМ ГАНГРЕНОЗНО НЕКРОТИЧЕСКИМ ПАРАПРОКТИТОМ //Research Focus. – 2023. – Т. 2. – №. 1. – С. 483-486.
4. I.M. Rustamov, J.A. Karabayev. MODERN APPROACH TO THE TREATMENT OF PATIENTS WITH ACUTE GANGRENOUS-NECROTIC PARAPROCTITIS //Research Focus. – 2023. – Т. 2. – №. 1. – С. 469-472.
5. РУСТАМОВ М. И. и др. Современная тактика лечения острого парапроктита //Журнал биомедицины и практики. – 2022. – Т. 7. – №. 2.
6. Rustamov M.I., Rustamov I.M., Shodmonov A.A. Optimising surgical management of patients with acute paraproctitis //Frontline Medical Sciences and Pharmaceutical Journal. – 2022. – Т. 2. – №. 02. – С. 36-42.
7. Кан С. А., Рустамов И. М., Шербекова Ф. У. Хирургическая тактика у больных с послеоперационной недостаточностью анального сфинктера //Молодежь и медицинская наука в XXI веке. – 2017. – С. 361-362.
8. Рустамов М.И, Давлатов С.С, Сайдуллаев З.Я, & Рустамов И.М. Хирургическое лечение больных гангреной фурнье //Журнал гепато-гастроэнтерологических

- исследований. – 2020. – Т. 1. – №. 2. – С. 69-71.
9. Рустамов И.М., Кан С.А., Рустамов М.И., Шербеков У.А., Дусияров, М. М. Анализ результатов хирургического лечения больных гангреной фурнье //Современные технологии: актуальные вопросы, достижения и инновации. – 2017. – С. 83-86.
 10. Рустамов М. и др. Результаты хирургического лечения больных острым гангренозно-некротическим парапроктитом //Журнал гепато-гастроэнтерологических исследований. – 2020. – Т. 1. – №. 2. – С. 65-68.
 11. Дусияров М.М., Рустамов И.М., Муртазаев Х.Ш., Шербекова Ф.У. Выбор оптимального метода лечения эпителиально-копчикового хода //Молодежь и медицинская наука в XXI веке. – 2017. – С. 358-358.
 12. Дусияров М.М., Рахматова Л.Т., Рустамов И.М. Результаты хирургического лечения сложных свищей прямой кишки //Молодежь и медицинская наука в XXI веке. – 2017. – С. 358-359.
 13. Рустамов М. И., Гафаров Р. Р. Хирургическая тактика в лечении больных с острым парапроктитом //Тюменский медицинский журнал. – 2011. – №. 2. – С. 17.
 14. Рустамов М. И. и др. Обоснование хирургического метода лечения острого парапроктита //Национальная ассоциация ученых. – 2016. – №. 1 (17). – С. 9-10.
 15. Isomiddinovich R. M. et al. The analysis of surgical treatment results in patients with Fourniers gangrene //European science review. – 2018. – №. 9-10-2. – С. 148-150.
 16. УА Шербеков, МИ Рустамов, КУ Шеркулов, ШУ Байсариев. ДИАГНОСТИКА И ХИРУРГИЧЕСКОЕ ЛЕЧЕНИЕ ОСТРЫХ ГНОЙНЫХ ПРОКТОЛОГИЧЕСКИХ ЗАБОЛЕВАНИЙ// Молодежь и медицинская наука в XXI веке. – 2017. – С. 389-390.