

ОСОБЕННОСТИ ДИАГНОСТИКИ И ХИРУРГИЧЕСКОГО ЛЕЧЕНИЯ ТЯЖЕЛОГО ОСТРОГО ПАНКРЕАТИТА

Нурмурзаев З.Н., Умаркулов З.З., Искандарова С.Х., Ахроров А.У., Зарпуллаев Ж.С.

Самаркандский государственный медицинский университет

<https://doi.org/10.5281/zenodo.14284396>

Аннотация: Приведены результаты обследования 182 пациентов с острым панкреатитом средней степени тяжести и тяжелым клиническим течением. Одним из наиболее доступных и точных методов инструментальной диагностики ТОП является ультразвуковое исследование (УЗИ). При сомнительных признаках заболевания по данным УЗИ пациенту показано выполнение спиральной или мультиспиральной компьютерной томографии с контрастным усилением. Целесообразно выполнение КТ или МРТ перед проведением оперативного вмешательства с целью определения его возможного объёма и уточнения характера патологических изменений.

Ключевые слова: Острый панкреатит, тяжелое клиническое течение, лучевые и эндовизуальные методы диагностики.

FEATURES OF DIAGNOSIS AND SURGICAL TREATMENT OF SEVERE ACUTE PANCREATITIS

Nurmurzaev Z.N., Umarkulov Z.Z., Iskandarov S.Kh., Akhrorov A.U., Zarpullaev Zh.S.

Samarakand State Medical University

Abstract: The article presents the results of examination of 182 patients with moderate acute pancreatitis and severe clinical course. One of the most accessible and accurate methods of instrumental diagnostics of APC is ultrasound examination (US). In case of doubtful signs of the disease according to ultrasound data, the patient is shown to undergo spiral or multispiral computed tomography with contrast enhancement. It is advisable to perform CT or MRI before surgery in order to determine its possible scope and clarify the nature of pathological changes.

Keywords: Acute pancreatitis, severe clinical course, radiation and endovisual diagnostic methods.

АКТУАЛЬНОСТЬ

Задача успешного лечения больных с тяжёлым острым панкреатитом представляется актуальной для неотложной хирургии. Тенденция последних десяти лет указывает на увеличение частоты развития острого панкреатита более чем в два раза, в том числе его тяжёлых форм. Острый панкреатит на протяжении многих лет занимает ведущее место в структуре причин госпитализации пациентов в хирургический стационар (2)

Частота летальных исходов ТОП сохраняется на высоком уровне, находясь в диапазоне от 10 до 30, при этом летальность на стадии гнойно-септических осложнений ТОП достигает 70% (1).

Неблагоприятные исходы наблюдаются не в фазу ферментной токсемии и развития панкреатогенного шока, а на стадии инфекционно-воспалительных осложнений, когда причиной летальных исходов становится развитие тяжёлого септического состояния (3,5). Развитие гнойно-септических осложнений ТОП наблюдается с частотой от 30 до 50%. Данные осложнения являются ведущим фактором летальных исходов при ТОП.

Одной из наиболее актуальных задач лечения ТОП остаётся выбор оптимальной тактики хирургического пособия в стадии гнойно-септических осложнений (4,6).

Исследования показывают неэффективность подхода к лечению ТОП в стадии гнойно-септических осложнений, подразумевающего консервативную тактику ведения больных. На сегодняшний день не разработано комплекса согласованных диагностических принципов ТОП.

Цель исследования. Определение комплекса инструментальных методов исследования в диагностике острого панкреатита.

МАТЕРИАЛ И МЕТОДЫ ИССЛЕДОВАНИЯ

Приведены результаты обследования 182 пациентов с острым панкреатитом средней степени тяжести и тяжелым клиническим течением в возрасте 31-81 лет пролеченные в многопрофильной клинике СамГМУ и Самаркандском филиале РНЦЭМП в период 2018 – 2023 гг. Средний возраст больных составил $51,6 \pm 13,7$ лет. В исследование включены 78 женщин (42,9%) и 104 мужчин (57,1%).

Диагноз «тяжёлый острый панкреатит» у 182 пациентов поставлен по совокупности клинико-лабораторных данных, ультразвукового исследования (УЗИ), компьютерной томографии (КТ) органов брюшной полости (рис. 1), результатов диагностической лапароскопии.

Основными методами инструментальной диагностики были: ультразвуковое исследование (УЗИ), компьютерная томография (КТ), фиброэзофагогастродуоденоскопия (ФЭГДС), диагностическая лапароскопия, диагностическая пункция и дренирование брюшной полости и/или дренирование забрюшинного пространства.

Для определения характера, выраженности и объёма поражения поджелудочной железы выполняли КТ (рис. 1, 2). С целью улучшения визуализации очагов некроза ПЖ, а также более точного определения границ между поражёнными поджелудочной железой и парапанкреатической клетчаткой, выполняли внутривенное болюсное контрастирование препаратом «Омнипак 350». Контрастный препарат при этом вводили из расчёта 1 мл на 1 кг массы тела пациента.

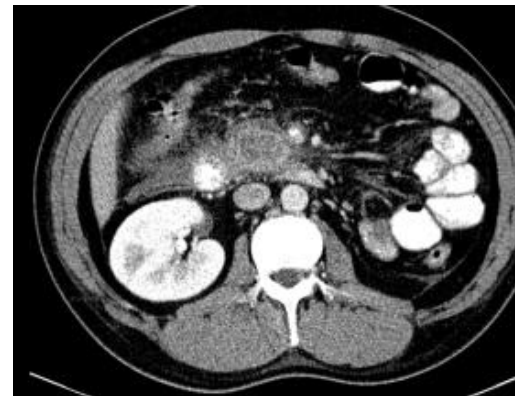
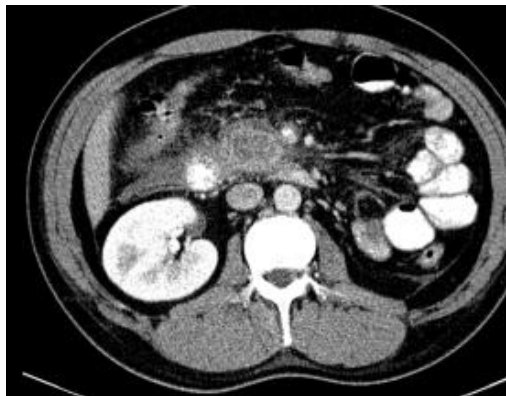


Рис. 1. КТ брюшной полости больной С. 49 лет. Острый панкреонекроз. В области головки поджелудочной железы определяется гиподенсинный участок некроза, не усиливающийся при исследовании с контрастным усилением. Отмечается увеличение размеров головки поджелудочной железы, инфильтрация парапанкреатической клетчатки в области головки и по ходу правой передней почечной фасции

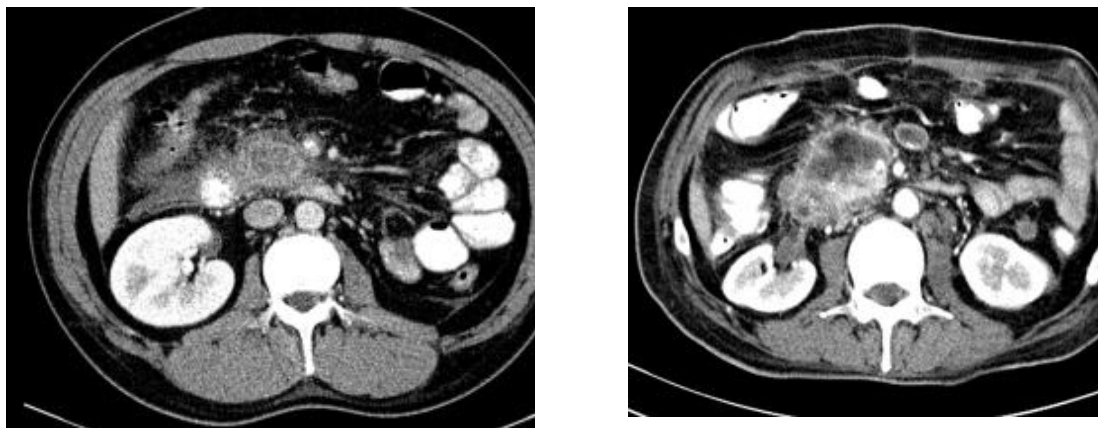


Рис. 2 КТ брюшной полости больного Р. 55 лет. Острый панкреонекроз с формированием отграниченного жидкостного скопления в области головки и крючковидного отростка поджелудочной железы, структура которого неоднородна за счет наличия единичных пузырьков газа. Признаки инфицирования (абсцесс).

Всем пациентам, включённым в исследование, выполняли УЗИ органов брюшной полости.

Ультразвуковые методы исследования (УЗИ) брюшной полости проводились на приборе «Vivid-q General Electric» (США). УЗИ, в качестве скринингового метода диагностики, было выполнено в приемном отделении при клинической картине острого панкреатита всем 79 пациентам. Данное исследование позволяло выявить свободную жидкость в брюшной полости, отек поджелудочной железы, для выявления острого холецистита и выраженности воспалительных изменений, наличия холангита, холедохолитиаза, жидкости в сальниковой сумке, а также для определения метода разрешения этих изменений. (рис. 3) УЗИ выполнялось непосредственно при поступлении и в динамическом режиме спустя каждые 24-48 часов после начала консервативной терапии.

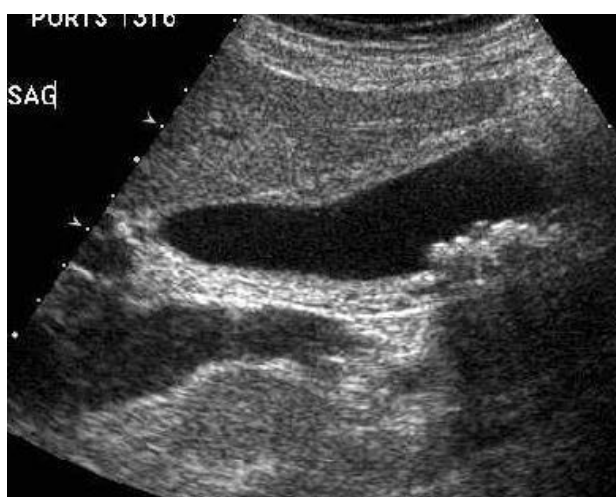

Рисунок 3. УЗИ, множественные камни желчного пузыря до 0.5 см с акустической тенью, утолщение стенки желчного пузыря до 0.6-0.7 см

Магнитно-резонансная холангиопанкреатография. Такой метод особенно эффективен для выявления состояния внепеченочных желчных протоков,

холангиоэктазии, микролитоаза и сладжа желного пузыря и желчных протоков. Проводилось на аппарате МРТ Toshiba (1,5 Т) – высокопольная система с закрытым контуром. (рис. 3) Данное исследование применялось у 28 пациентов с холедохолитиазом, в том числе с вклиненными камнями.

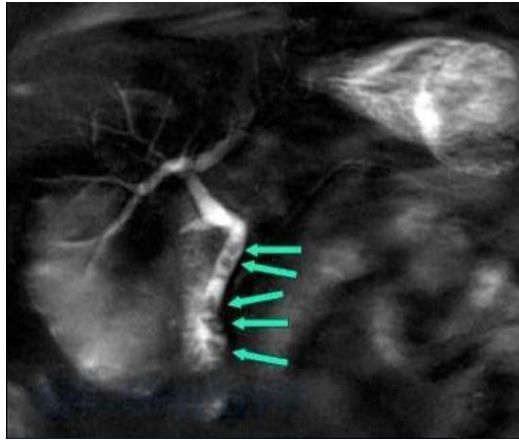


Рисунок 4. МРТ-холангиография. Холедохолитиаз

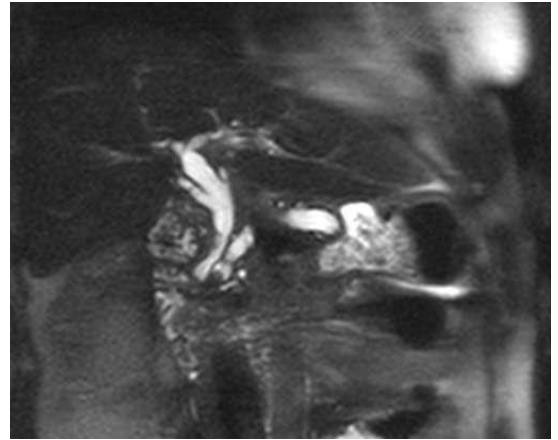
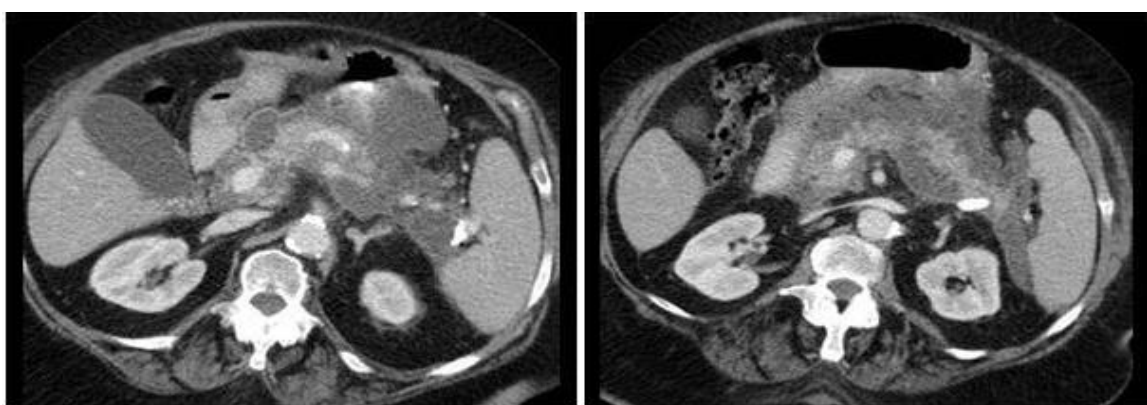


Рисунок 5. Магнитно-резонансная холангиопанкреатикограмма больной Ч., 49 лет. Конкременты общего желчного и главного панкреатического протоков

Компьютерная томография (КТ). КТ проводилась на мультиспиральном аппарате КТ GE LightSpeed (64 среза) с использованием программы AbdomenMultiPhase (толщина слоя 5 мм) в два последовательных этапа, с исследованием в различных фазах с применением контраста и без его использования. В качестве контраста использовался "Йопромид" 370 мг/йода на 100 мл при скорости введения 3,0 мл/сек. Данное исследование проводилось на 5-7- 9 сутки от начала болезни.

Результаты КТ-сканирования на разных фазах контрастирования при панкреонекрозе и скоплениях жидкости отражены на рисунке 6.



**Рисунок 6. КТ-сканирование в аксилярной и фронтальной проекциях
Панкреонекроз и скопления жидкости**

Особенно важным является определение показаний и сроков выполнения КТ. При поступлении больных, переведенным из других лечебных учреждений и при неясности диагноза с целью дифференциальной диагностики, КТ обычно выполняются лишь на

пятые-седьмые сутки с начала заболевания. КТ было выполнено у 65 пациентов из 79 (рис. 7).

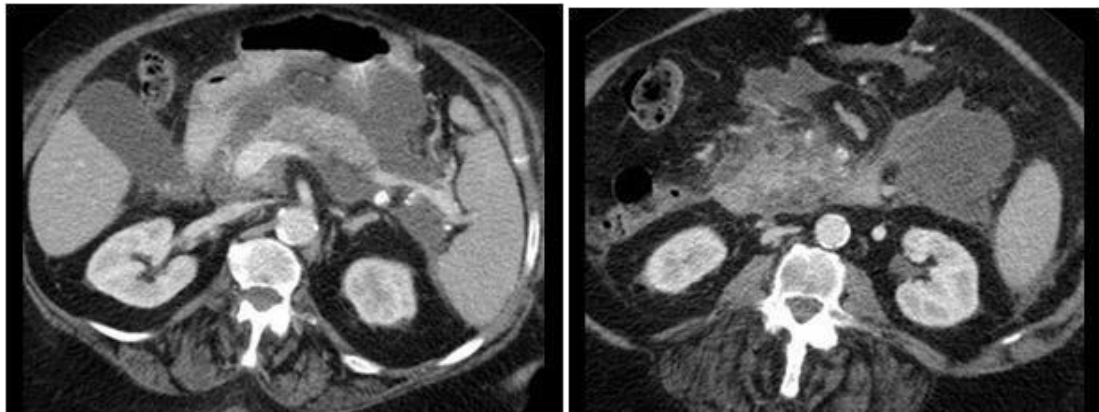


Рисунок 7. КТ инфицированного панкреонекроза на разных фазах контрастирования

Фиброгастродуоденоскопия (ФГДС). Эта стандартная методика обычно реализуется с использованием в качестве оборудования гастрофиброскопа GIF type 2 T 160 японской фирмы “Olympus” и является вспомогательным методом диагностики острого панкреатита. Данное исследование позволяет исключить заболевания пищевода, желудка и двенадцатиперстной кишки, а также выявить лишь их косвенные признаки. При билиарном панкреатите особенно внимательно должен быть изучен большой дуоденальный сосочек на предмет выявления характерных последствий эвакуации камней в двенадцатиперстную кишку. В отдельных наблюдениях удается обнаружить мелкие камни в просвете кишки. Также, причиной панкреатита могут оказаться парафатеральные дивертикулы, но они не имеют отношения к возникновению билиарного панкреатита, если нет холелитиаза.

Лапароскопия. Лапароскопия выполнялась с использованием эндоскопической системы Karl Storz Endovision ® DCI ® с системой авторотации (ARS) – цифровой одиночной камерой, цветовыми системами PAL и NTSC со встроенным цифровым модулем оценки изображений. Эта система включает набор лапароскопов DCI ® HOPKINS ® II (крупноформатная оптика – 10 мм), троакаров, щипцов, ножниц, диссекторов, экстракторов Karl Storz Click’Line ®. Этот эндоскопический метод использовался для проведения дифференциальной диагностики острого билиарного панкреатита с другими острыми заболеваниями брюшной полости, в первую очередь, в достаточно сложных клинических случаях, когда используемые ранее методы не дают заподозрить наличие панкреонекроза (рис. 8, 9, 10, 11).

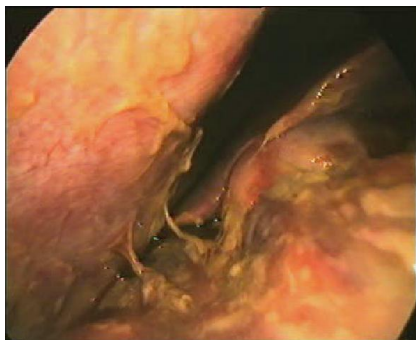

Рис. 8. Видеолапароскопия. Фибрин, рыхлые сращения, очаги стеатонекроза

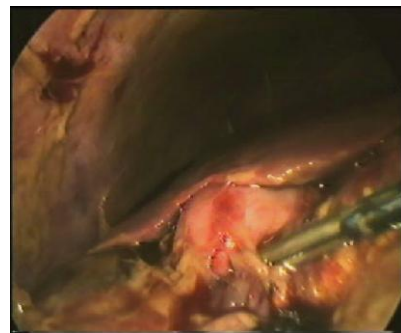
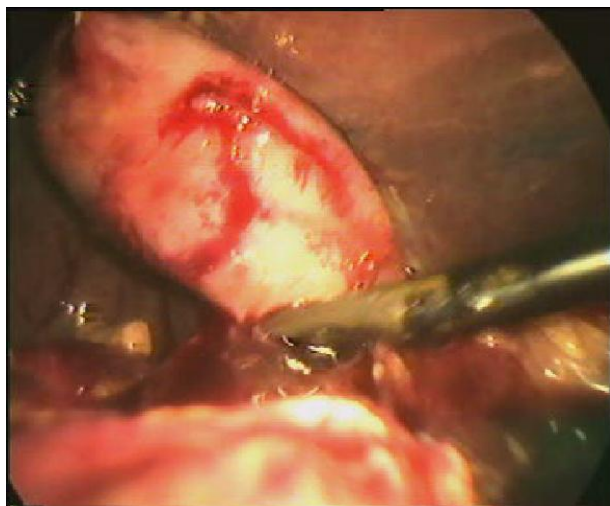
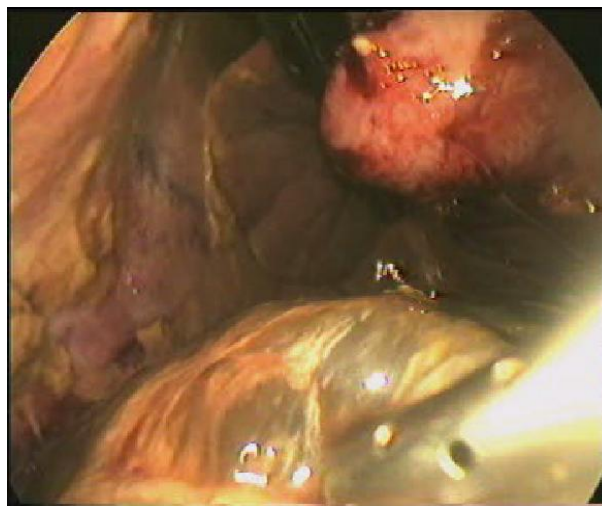


Рис. 9. Видеолапароскопия Серозно–геморрагический выпот в отлогах местах брюшной полости.



**Рис. 10. Видеолaparоскопия Ревизия
брюшной полости с выделением
желчного пузыря**

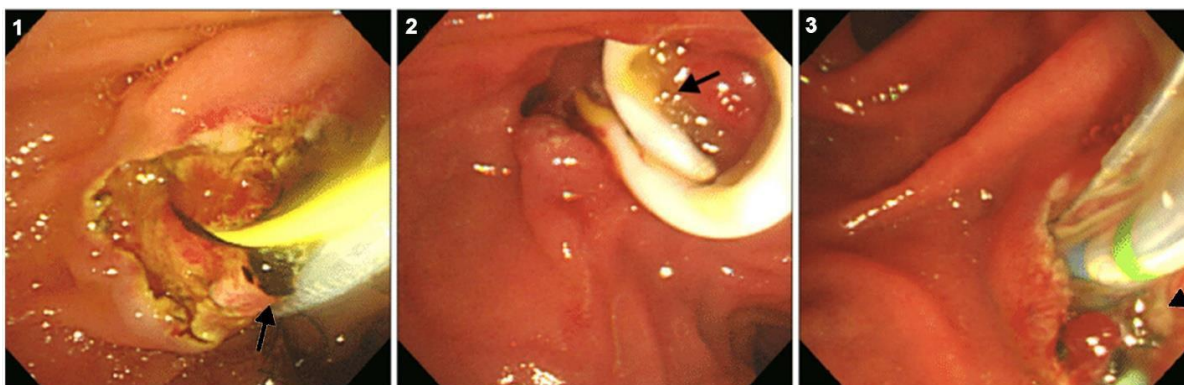


**Рис. 11. Видеолaparоскопия
Забрюшинный целлюлит**

Эндоскопическая ретроградная холангиопанкреатография (ЭРХПГ) и эндоскопическая папиллосфинктеротомия (ЭПСТ). Оба метода обычно реализуются с помощью дуоденовидеоскопа TJF-Q160VR2103172 фирмы “Olympus” с видеосистемой EVIS EXERA – 160 и набором эндовидеотерапевтических инструментов. Использовали у 79 больных.

При обнаружении холедохолитиаза, послужившей причиной ОБП показана ЭПСТ с холедохолитоэкстракцией. При этом ЭПСТ осуществляется для литоэкстракции и соответственно ликвидации желтухи и купирования острых воспалительных процессов в желчевыводящей систем, что способствует устранению причин, приводящих к развитию ОБП (рис. 12). Диагноз холедохолитиаза был установлен по результатам УЗИ, МРХПГ и в неясных случаях по результатам ЭРХПГ.

Рисунок 12. Эндоскопическая папиллотомия. Экстракция камней



РЕЗУЛЬТАТЫ И ИХ ОБСУЖДЕНИЕ

Основная часть пациентов (65,9%) имели мелкоочаговый панкреонекроз. Более выраженные объёмы поражения ПЖ в виде крупноочагового и субтотального некрозов наблюдались чуть более чем в трети всех случаев (34,1%). У 89 (48,9%) пациентов было поражение одной анатомической области. Поражение двух или трех анатомических областей забрюшинной клетчатки отмечено у 93 (51,1%) пациентов.

У большей части пациентов наблюдался асептический некроз поджелудочной железы – 107 больных (58,8%).

У 75 (41,2%) больных имел место инфицированный тяжелый острый панкреатит. Критериями инфицирования была совокупность клинических инструментальных и лабораторных признаков: стойкая гипертермия, лейкоцитоз, наличие пузырьков газа при ультразвуковом исследовании и при выполнении компьютерной томографии, положительный посев отделяемого из дренажей брюшной полости или аспирата, полученного при чрескожной пункции.

У 87 (47,8%) больных возникли осложнения тяжелого острого панкреатита. Среди осложнений ТОП у пациентов с асептическим некрозом ПЖ у 19(17,7%) больных выявили ферментативный перитонит, у 9 (8,4%) пациентов серозно-фиброзный перитонит. У пациентов с инфицированным некрозом ПЖ в 10(13,3%) случаях выявляли аррозивные кровотечения, у 11(14,6%) больных отмечено образование кишечных свищей, у 24(32%) больных была флегмона забрюшинного пространства, у 13(17,3%) пациентов имел место серозно-фиброзный перитонит.

Среди больных острым билиарным панкреатитом со средним и тяжелым течением заболевания у 6 выявлено вклинение камня в большой дуоденальный сосочек (БДС), у 10 – деструкция желчного пузыря и стерильное скопление поджелудочной железы, у 10 – деструкция желчного пузыря и инфицированное скопление, у 23 – холедохолитиаз, холангит, механическая желтуха, у 30 – инфицированный панкреонекроз без тенденции к ограничению.

Таким образом, комплекс инструментальных приемов и способов исследования, примененный в данной диссертации, включает в себя: - ультразвуковые методы исследования (УЗИ) брюшной полости; - магнитно-резонансную холангиопанкреатографию; - компьютерную томографию (КТ); - фиброгастродуоденоскопию (ФГДС); - лапароскопию; - сочетание эндоскопической ретроградной холангиопанкреатографии (ЭРХПГ) с эндоскопической папиллосфинктеротомией (ЭПСТ).

С этим комплексом методов лабораторного и инструментального анализа, по нашему мнению, можно достичь требуемого уровня обоснованности дальнейших диагностических исследований.

ВЫВОДЫ

1. Одним из наиболее доступных и точных методов инструментальной диагностики ТОП является ультразвуковое исследование (УЗИ). Характерными признаками острого панкреатита при проведении УЗИ являются изменения поджелудочной железы (снижение эхогенности, увеличение размеров, нечёткость контуров), а также наличие свободной жидкости в брюшной полости.

2. При сомнительных признаках заболевания по данным УЗИ пациенту показано выполнение спиральной или мультиспиральной компьютерной томографии с контрастным усилением. Целесообразно выполнение КТ или МРТ перед проведением оперативного вмешательства с целью определения его возможного объёма и уточнения характера патологических изменений.

3. Ведущим критерием при выборе оптимальной тактики лечения при остром билиарном панкреатите является выявление конкрементов в билиарном тракте, ЭПСТ эффективно разрешает обструкцию желчных и панкреатических протоков при остром

билиарном панкреатите и устраняет протоковую гипертензию, являющиеся основной причиной гнойного холангита и панкреонекроза.

ЛИТЕРАТУРА

1. Назыров Ф. Г. Пути улучшения хирургического лечения деструктивного панкреатита / Назыров Ф. Г., Ваккасов М.Х., Акилов Х.А., Мамадумаров Т.С. // Вестник хирургии им. И.И. Грекова. 2004. - № 1. – С. 51-55.
2. Ugli, Nurmurzaev Zafar Narbay, Nodirov Kosimjon Komilzhonovich, and Abduraxmanov Diyoy Shukurullaevich. "Tensioned hernioplasty and abdominoplasty in patients with morbid obesity." *Research Focus* 3.4 (2024): 94-105.
3. Ugli, Nurmurzaev Zafar Narbay, Usarov Mukhriddin Shukhratovich, and Akobirov Matlabbek Talat Ugli. "Some features of treatment of diaphragm hernias with the use of laparoscopic anti-reflux methods." *Research Focus* 3.4 (2024): 106-110.
4. Ugli, Nurmurzaev Zafar Narbai, and Shodikulova Parvina Shukhratovna. "Biliary peritonitis as a complication of chronic calculous cholecystitis." *Research Focus* 3.4 (2024): 111-116.
5. Matlabbek, Akobirov, and Nurmurzaev Zafar. "Checking the condition of the coronary arteries of the heart by the method of multispiral computed tomography." *amaliy va fundamental tadqiqotlar jurnali| journal of applied and fundamental research* 2.5 (2023): 26-29.
6. Ugli, Nurmurzaev Zafar Narbay, and Dusmuradova Dildora Khushmuradovna. "Diaplectic method of treatment of varicocele." *journal of applied medical sciences* 6.5 (2023): 80-85.
7. Ugli, Nurmurzaev Zafar Narbay, Gaibullaev Sherzod Obid Ugli, and Mukhiddinov Adham Ahmadjon Ugli. "Intraoperative endoscopic correction of choledocholithiasis." *Research Focus* 3.4 (2024): 89-93.
8. Ugli, Nurmurzaev Zafar Narbay, and Dusmuradova Dildora Khushmuradovna. "Diaplectic method of treatment of varicocele." *journal of applied medical sciences* 6.5 (2023): 80-85.
9. Ugli, Nurmurzaev Zafar Narbay, et al. "Diagnosis and surgical treatment of echinococcal cyst of the liver." *Research Focus* 3.4 (2024): 76-81.
10. Ugli, Nurmurzaev Zafar Narbay, et al. "Early diagnostics of infected pancreonekrosis." *Research Focus* 3.4 (2024): 71-75.
11. Ugli, Nurmurzaev Zafar Narbai, Khamidov Obid Abdurakhmonovich, and Utaeva Ugilbibi Akbaraliyevna. "Role of endoscopic, diaplectic methods and x-ray surgery in the treatment of complicated forms of cholelithiasis." *journal of applied medical sciences* 6.5 (2023): 30-35.
12. Якубов, Д. Ж., Ахмедов, Я. А., Умаркулов, З. З., & Ким, Т. П. (2023). Мультипараметрическая МРТ В Диагностике Рака Предстательной Железы. *Central Asian Journal of Medical and Natural Science*, 4(2), 577-587.
13. Умаркулов, З. З., Хамидов, О. А., & Давлатов, С. С. (2023). Диапевтические методы в хирургическом лечении кистозных образований печени. *Журнал гуманитарных и естественных наук*, (6), 108-112.
14. Умаркулов, З. З., Хамидов, О. А., Давлатов, С. С., & Усмонов, А. У. (2023). Роль диапевтических методов в диагностики и результатов хирургического лечения больных паразитарными и непаразитарными кистами печени. *Журнал гепатогастроэнтерологических исследований*, 4(3)
15. Умаркулов, З. З., Хамидов, О. А., & Давлатов, С. С. (2023). Результаты анализа хирургического лечения больных кистозными образованиями печени. *Журнал гуманитарных и естественных наук*, (6), 133-137.

16. Умаркулов, З. З., Хамидов, О. А., Давлатов, С. С., & Усмонов, А. У. (2023). Роль диапневтических методов в хирургическом лечении кистозных образований печени. *Журнал гепато-гастроэнтерологических исследований*, 4(3).
17. Умаркулов, З. З. (2024). Преимущества ультразвуковой эластографии при раке молочной железы. *theory and analytical aspects of recent research*, 3(26), 1-4.
18. Умаркулов, З. З. (2023). Визуализация Множественной Миеломы. *Central Asian Journal of Medical and Natural Science*, 4(3), 906-916.
19. Умаркулов, З., Усмонов, А., Арзиев, А., & Атоева, М. (2023). МЕСТО ДИАПНЕВТИЧЕСКИХ МЕТОДОВ В ХИРУРГИЧЕСКОМ ЛЕЧЕНИИ КИСТОЗНЫХ ОБРАЗОВАНИЙ ПЕЧЕНИ. *Development of pedagogical technologies in modern sciences*, 2(12), 120-128.
20. Умаркулов, З. З., & Сувонов, З. К. (2023). Современные развития лучевой диагностики. *journal the coryphaeus of science*, 5(5), 237-251.
21. Умаркулов, З. З., & Хакимов, М. Б. (2023). Совместный Выпот Коленного Сустава: Возможности И Ограничения Узи. *Diversity Research: Journal of Analysis and Trends*, 1(3), 244-253.
22. Умаркулов, З., Усмонов, А., Арзиев, А., & Атоева, М. (2023). Место диапневтических методов в диагностики и результатов хирургического лечения больных с кистами печени. *models and methods in modern science*, 2(13), 126-132.
23. Умаркулов, З. З., & Бахриева, Д. Ш. (2024). Возможности диапневтических методов в диагностике и лечении паразитарных и непаразитарных кист печени. *Research Focus*, 3(3), 149-155.
24. Умаркулов, З. З., & Имомов, Ф. З. (2023). Исследование Не Инструментального Физического Осмотра Колена Показало Высокую Изменчивость Наблюдателя. *Diversity Research: Journal of Analysis and Trends*, 1(3), 216-229.
25. Умаркулов, З. З. (2023). Отчет Euler Об Использовании Узи При Болезненном Остеоартрите Коленного Сустава. Часть 1 Распространенность Воспаления При Остеоартрите. *Diversity Research: Journal of Analysis and Trends*, 1(3), 230-243.
26. Умаркулов, З. З. (2023). Отчет Euler Об Использовании Узи При Болезненном Остеоартрите Коленного Сустава. Часть 1 Распространенность Воспаления При Остеоартрите. *Diversity Research: Journal of Analysis and Trends*, 1(3), 230-243.
27. Умаркулов, З. З. (2023). Отчет Euler Об Использовании Узи При Болезненном Остеоартрите Коленного Сустава. Часть 1 Распространенность Воспаления При Остеоартрите. *Diversity Research: Journal of Analysis and Trends*, 1(3), 230-243.
28. Умаркулов, З. З., & Файзуллаев, С. А. У. (2024). Диагностика и хирургическое лечение эхинококковых кист печени. *Research Focus*, 3(3), 156-161.
29. Zafarjonovich, U. Z., Abdurakhmanovich, K. O., & Sulaymanovich, D. S. (2023). Сравнительный анализ результатов хирургического лечения больных кистозными образованиями печени. *journal of biomedicine and practice*, 8(6).
30. Zafarjonovich, U. Z., Abdurakhmanovich, K. O., & Sulaymanovich, D. S. (2023). Возможности диапневтических методов в хирургическом лечении кистозных образований печени. *journal of biomedicine and practice*, 8(6).
31. Umarmkulov, Z. Z., & Mamasoliev, B. M. Influence of post-traumatic chondropathy on the functional state of the knee joints in athletes. *Uzbek journal of case reports*, 31.